Aus der II. Medizinischen Klinik der Charité
(Direktor: Prof. Dr. von Bergmann).

Beiträge zur Behandlung der Addisonschen Krankheit mit salzsaurem Cystein

INAUGURAL-DISSERTATION

zur Erlangung des Medizinischen Doktorgrades an der Friedrich-Wilhelms-Universität zu Berlin

vorgelegt von

Ursula Mommsen
geb. Spiess
aus Köln

Tag der Promotion: 20. April 1939

Rudolph Pfau, Buchdruckerei und Verlagsanstalt, Berlin NW 7.

M 30

Gedruckt mit Genehmigung

der

Medizinischen Fakultät der Universität Berlin

Dekan: Prof. Dr. Siebeck

Referent: Prof. Dr. von Bergmann

R.UNIV.
BIBLIOTHEEK
LEIDEN

Die Darstellung eines wirksamen Nebennierenrindenextraktes, die weitgehende chemische Klärung einiger Fraktionen desselben (Corticosteron) (3), sowie die Erkenntnis der regulatorischen Funktion des Nebennierenrindenhormons im Mineralhaushalt sind das Forschungsergebnis des letzten Jahrzehntes. Es gelingt heute, die Erscheinungen der Nebenniereninsuffizienz zu beheben, sowie addisonkranke Menschen mit solchen hormonartigen eiweiß- und adrenalinfreien Rindenauszügen am Leben zu erhalten. Die *therapeutische Wirksamkeit des Nebennierenrindenhormons* hat sich bei zahlreichen Krankheitszuständen, soweit sie mit Störungen der Nebennierenrindenfunktion (Morbus Addison, Addisonismus, endokrine Magersucht, pluriglanduläre Störungen, akute und chronische Infektionskrankheiten) einherzugehen pflegen, klinisch durchaus bewährt.

Außer der spezifischen Hormontherapie besitzen wir noch andere *Unterstützungsmittel* im Kampfe gegen die Addisonsche Krankheit. Zur Allgemeinbehandlung gehört vor allem Vermeidung körperlicher Ueberanstrengungen sowie Verordnung strengster Ruhe in körperlicher und geistiger Beziehung. Die Durchführung einer kohlenhydratreichen, aber eiweiß- und fettarmen Diät scheint uns von wesentlichem Nutzen zu sein, weil sie bei gleichzeitiger Rindenhormonzufuhr die Kohlenhydratverwertung fördert und insbesondere die drohende oder bestehende Acidose bekämpft. (4—5). Gegen die hochgradigen Austrocknungserscheinungen ist reichliche Getränkeaufnahme erwünscht. Wichtig ist die Zufuhr von Adrenalin oder Sympatol, da bei der Addisonschen Krankheit fast immer auch das Nebennierenmark geschädigt ist. Die Alkalibehandlung ist besonders bei schwerer Acidose oder drohendem Nebennierenkoma indiziert (6). Die aufgedeckten Zusammenhänge zwischen Nebennierenrindenfunktion und C-Vitamin-Stoffwechsel führten zur zusätzlichen Behandlung des Morbus Addison mit C-vitaminreichen Früchten oder dem jetzt rein dargestellten Vitamin C, der l-Ascorbinsäure. Ueber den therapeutischen Wert der Kochsalzbehandlung bei gleichzeitiger Verabreichung einer kaliumarmen Diät als unterstützende Maßnahme bei Addisonscher Krankheit kann heute kein Zweifel mehr sein, da gerade die letzten Jahre immer mehr die *Bedeutung der Nebennierenrinde für die Regulierung des Elektrolythaushaltes* erwiesen haben (7—8). Die gewöhnliche Diät, die etwa

4 g Kalium enthält, genügt, um bei Addisonkranken infolge vermehrter Na- und Cl-Ausscheidung eine Krise auszulösen. Solche Krisen können verhindert werden, wenn man zur gewöhnlichen Kost etwa 18 g NaCl und 5 g Natriumcitrat gibt. Noch besser ist es, das Kalium in der Nahrung einzuschränken, da man dann in vielen Fällen überhaupt kein Rindenhormon braucht (7—8).

In diesem Zusammenhang verdient die von Rivoire (9) eingeführte *Cysteinbehandlung* besondere Erwähnung, da hiermit beim unbehandelten Morbus Addison in den krisenfreien Stadien günstige Ergebnisse in subjektiver und objektiver Hinsicht erzielt werden können. Es ist der Zweck vorliegender Arbeit, das Ergebnis dieser Behandlung an 6 Addisonkranken darzustellen. Das Cystein, ein Abkömmling des Alanins, kommt in den Eiweißkörpern selbst nur in der dehydrierten Form als Cystin vor. Das Cystin stellt eine schwefelhaltige Aminosäureverbindung dar und ist ein notwendiger Bestandteil sämtlicher Eiweißkörper des Organismus. Das Cystein, welches zu den sogenannten *Redoxsystemen* zu rechnen ist, dürfte im Ablauf der biologischen Stoffwechselvorgänge eine wichtige Rolle spielen. Es steht fest, daß nicht nur Hormone, Vitamine und Fermente, sondern auch reduzierende Substanzen überhaupt als „Biokatalysatoren" anzusehen sind (10). Das Cystein, das in der Rinde der Nebenniere besonders reichlich angetroffen wird, gehört zu den Stoffen, die eine wichtige katalytische Rolle bei den anaeroben Reduktions-Oxydationsvorgängen spielen (11).

Klinische Untersuchungen über die therapeutische Anwendung des salzsauren Cysteins liegen erst in geringer Anzahl vor. Ueber sechs eindrucksvolle Fälle von Addisonscher Krankheit, die lediglich mit Cysteinhydrochlorid behandelt wurden, soll nachstehend in aller Kürze berichtet werden.

1. Frau E. Sch. 42 Jahre alt.

Vorgeschichte: Als Kind hatte die Patientin die üblichen Kinderkrankheiten (Masern, Diphtherie). Die Menarche trat mit 15 Jahren ein; Menses immer regelmäßig und ohne Beschwerden bis Juni 1936. Vor 1932 ist sie nie krank gewesen. Damals hatte sie eine starke Erkältung mit Fieber und Schmerzen in der Nierengegend, die auf Schwitzen rasch verschwanden. Im März 1933 machte sie eine schwere Grippe mit starkem Husten durch, von der sie sich nicht wieder völlig erholte. Sie erreichte ihr altes Gewicht nicht wieder, arbeitete aber wie früher.

Jetzige Erkrankung: Im Frühjahr 1935 bemerkte sie zunehmende Schwäche und häufiges Erbrechen. Sie war zwar

nicht bettlägerig, konnte aber ihre häuslichen Arbeiten nur mit Mühe verrichten.

Im April 1936 trat eine auffallende Verschlechterung des Zustandes ein. Die Patientin lag 7 Wochen fest zu Bett und stellte zunehmende Braunfärbung am ganzen Körper fest. Es trat Gewichtsabnahme ein, die auf Appetitlosigkeit und Durchfall bezogen wurde. Nach einer vorübergehenden Besserung trat 14 Tage später wiederum eine starke Verschlechterung ein; insbesondere klagte die Patientin wieder über hochgradiges Schwächegefühl. Sie wurde in ein Krankenhaus eingeliefert und wegen Verdachts auf Nebennierenerkrankung mit Salzsäure und Iliren behandelt. Es trat unter dieser peroralen Behandlung keine wesentliche Besserung ein. Da trotz Weiternahme des Ilirens zu Hause der Gesundheitszustand sich nicht besserte, wurde sie am 28. 7. 1936 in unsere Klinik eingeliefert.

Befund bei der Aufnahme am 28. 7. 1936: Mittelgroße Frau in schlechtem Kräfte- und Ernährungszustand. Gewicht: 43 kg Größe: 1,65 Meter. Temperatur: 35,5°. Die Patientin erbricht. Dunkelbraune Pigmentierung der Haut. Hochgradige Adynamie.

Kopf: Nirgends Druck- und Klopfempfindlichkeit. Ausgedehnte fleckförmige Enantheme von dunkelblauer Farbe an der Wangenschleimhaut Rachen und Tonsillen o. B.

Hals: Keine Struma palpabel.

Lungen: Sonorer Klopfschall über beiden Lungen. Reines Bläschenatmen. Thoraxdurchleuchtung ergibt keinen Anhalt für aktive Lungentuberkulose.

Herz: Grenzen regelrecht. Töne rein. Aktion regelmäßig. Puls: 72. R.R.: 60/40 mm Hg. EKG. in allen drei Ableitungen auffallend niedrige Potentialschwankungen. (Abb. 1.)

Bauch: Weich, nirgends druckempfindlich, keinerlei Resistenz fühlbar. Leber und Milz nicht palpabel.

Extremitäten: a. B.

Zentralnervensystem: Reflexe regelrecht. Pupillen reagieren prompt auf Licht und Konvergenz.

Harnbefund: o. B.

Blutbild: Hämoglobin: 78%. Erythrozyten: 4,68 Mill. Leukozyten: 9250, davon: Basophile: 1%. Eosinophile: 3%. Stabkernige: 6%. Segmentkernige: 41%. Lymphozyten: 43%. Monozyten: 4%.

Wa. R.: negativ.

Blutsenkung: 29/33 (nach Westergreen).

Blutzucker: 84 mg%.

Adrenalin-Blutzuckerkurve (subcutane Injektion von 1 mg Adrenalin):

Vorher:	84 mg%
Nach ½ Stunde:	133 mg%
Nach 1 Stunde:	145 mg%
Nach 1½ Stunde:	137 mg%
Nach 2 Stunden:	130 mg%

Grundumsatz: —12%.
Rest-N: 28 mg%.
NaCl: 470,9 mg%.
Gesamtketonkörper im Serum: 11 mg%.

Röntgenuntersuchung des Thorax: Zwerchfell, Lungen frei; insbesondere kein Anhalt für spezifischen Prozeß. Lediglich im linken Hilus alte Kalkflecken. Sehr schmales mittelständiges Cor..

Diagnose: Morbus Addison im Krisenstadium.

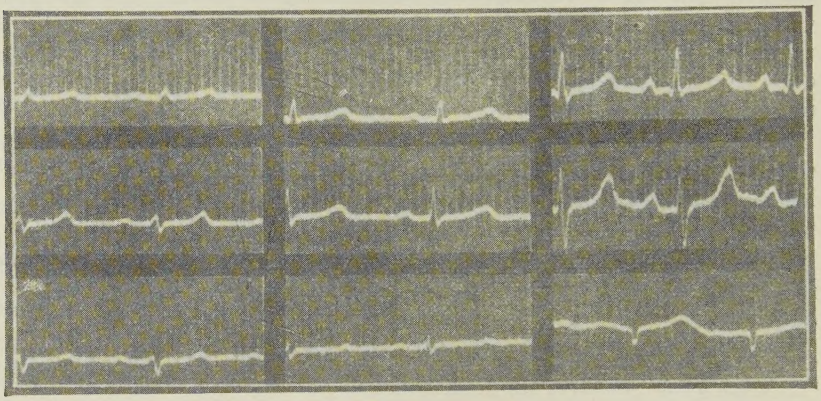

30. 7. 1936 19. 8. 1936 2[illegible]. 9. 1936

Abbildung 1.

Einfluß der Cysteinzufuhr auf das Verhalten der Herzstromkurve beim Morbus Addison.

Am 30. 7. 1936 vor Beginn der Cysteintherapie in allen drei Ableitungen auffallend niedrige Potentialschwankungen (low voltage). Durch Cysteinzufuhr wird die niedrige Zackenbildung des Addisonherzens zur Norm zurückgeführt. Am 19. 8. 1936 zeigt das Ekg. bereits größere Zackenbildung, am 23. 9. 1936 durchaus normale Potentialschwankungen.

Verlauf und Therapie:

30. 7. 1936. Ab heute Cystein, 2mal täglich 0,1 g i. m.

3. 8. 1936. Deutliche Besserung des Allgemeinbefindens. Das Erbrechen hat aufgehört. Die Adynamie ist zurückgegangen. Der Appetit ist wiedergekehrt. Gewichtzunahme: 1 kg.

10. 8. 1936. Allgemeinbefinden weiter gebessert. Das Gewicht ist angestiegen.

23. 8. 1936. Die Besserung hält an. Die Patientin steht bereits seit einigen Tagen auf. Das Gewicht beträgt 48 kg. Blutdruck und Grundumsatz sind angestiegen. Die EKG.-Veränderungen sind zurückgegangen. Die erhöhten Ketonkörperwerte sind abgefallen. (Abb. 2.)

4. 9. 1936. Körpergewicht weiter angestiegen (50 kg). Die Kranke wird als wesentlich gebessert mit der Weisung, nach einer Pause von 4 Wochen Cystein weiter zu nehmen, entlassen.

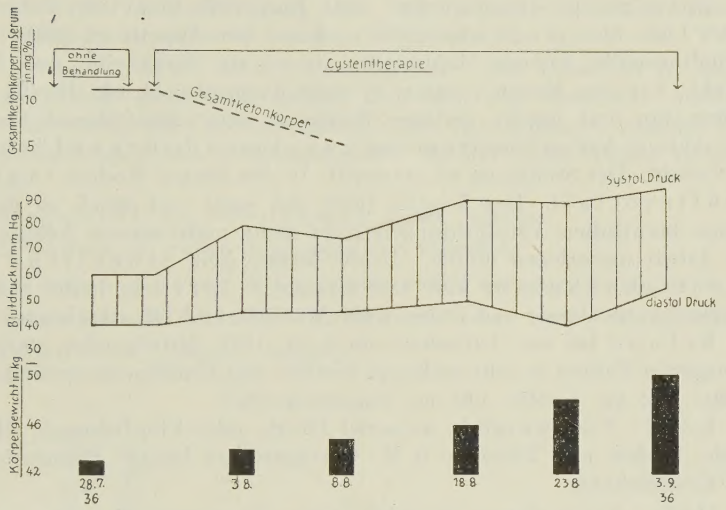

Abbildung 2.

Verhalten des Körpergewichts, der Blutdruckwerte und der Gesamtketonkörperwerte im Blut beim Morbus Addison vor und nach Cysteinzufuhr.

Bei dieser Patientin handelte es sich also um eine addisonkranke Frau, die unter den Zeichen einer schweren Addisonkrise (Erbrechen, Durchfälle, Untertemperaturen, Blutdruckabfall, Adynamie, Apathie) in die Klinik eingeliefert wurde. Die Patientin, die auf der Bahre gebracht wurde, war weder in der Lage zu stehen noch zu gehen. Die sofort eingeleitete Cysteintherapie brachte innerhalb von 5 Wochen nicht nur eine wesentliche subjektive Besserung, sondern konnte auch durch objektive Funktionsproben bewiesen werden (vgl. Abbildung 1—2).

2. Herr M. R. 57 Jahre alt. Maler.

Vorgeschichte: Aus der Familiengeschichte ist nichts Besonderes erwähnenswert. Im Jahre 1898 mußte sich der Kranke wegen Bleivergiftung in klinische Behandlung begeben. Im Jahre 1918 zog er sich eine Rauchvergiftung zu, die noch eine Lungenentzündung und einen Gelenkrheumatismus zur Folge hatte. Im Jahre 1927 stürzte er von der Leiter und wurde mit einer Gehirnerschütterung ins Krankenhaus eingeliefert. Von den Folgen dieser Gehirn-

erschütterung erholte er sich nur sehr langsam; die Rekonvaleszenz zog sich damals auffallend in die Länge. In den Jahren 1931 und 1933 war er wegen beiderseitiger Kniegelenksentzündung in ärztlicher Behandlung.

Jetzige Erkrankung: Seit Juni 1933 klagt der Patient in erster Linie über Magenbeschwerden. Der Appetit sei mäßig, nach verhältnismäßig kleinen Mahlzeiten habe er ein Sättigkeits- und Völlegefühl. Vor dem Magen verspüre er einen dauernden Druck. Häufig Aufstoßen, hin und wieder geringer Brechreiz, kein eigentliches Erbrechen. Seit Anfang August bemerke er eine zunehmende Braunfärbung im Gesicht. Der Stuhlgang sei verstopft. In den letzten Wochen rapider Kräfteverfall. Der Kranke fühlt sich matt und elend, so daß er seinen beruflichen Verpflichtungen nicht mehr nachkommen konnte und die Arbeit niederlegen mußte. In der letzten Zeit erhebliche Gewichtsabnahme (10 kg). Der Kranke friert sehr leicht und hat dauernd kalte Hände und Füße. Kein Alkohol- und Nikotinabusus.

Befund bei der Aufnahme am 8. 11. 1933: Mittelgroßer, stark abgemagerter Patient in sehr mäßigem Kräfte- und Ernährungszustand. Gewicht: 51,2 kg. Größe: 1,65 m. Tmperatur 36,2°.

Kopf: Frei beweglich; keinerlei Druck- oder Klopfschmerz. Mundhöhle, Rachen und Tonsillen o. B. Geringgradige braune Pigmentierung der Gesichtshaut.

Hals: Keine Struma palpabel. Keine Drüsenschwellungen.

Lungen: Voller Klopfschall über beiden Lungen. Atemexkursionen re.—li. Reines Vesiculäratmen.

Herz: Grenzen innerhalb der Norm. Töne rein. Aktion regelrecht. Puls: 64. R.R.: 110/65 mmHg. EKG. ohne pathologische Veränderungen.

Bauch: Mäßige Druckempfindlichkeit über dem ganzen Oberbauch, besonders rechts. Leicht vermehrte Bauchdeckenspannung. Leber und Milz nicht palpabel.

Extremitäten: o. B.

Zentralnervensystem: Reflexe regelrecht auslösbar. Pupillen reagieren prompt auf Licht und Konvergenz.

Harnbefund: o. B.

Wa. R.: negativ.

Blutbild: Hämoglobin: 72%. Erythrozyten: 4,62 Mill. Leukozyten 6000, davon Eosinophile: 3%. Jugendliche: 1%. Stabkernige: 6%. Segmentkernige: 60%. Lymphozyten: 22%. Monozyten: 8%.

Blutsenkung: 8 Stunden (nach Linzenmeier).

Blutzucker: 80 mg%. Pathologische Adrenalin-Blutzuckerkurve (Abb. 3).

Rest-N.: 25,2 mg%.

NaCl.: 552 8 mg%.

Bilirubin im Serum: 0,55 mg%.

Grundumsatz: —25%. Positive spezifisch dynamische Eiweißwirkung.

Thoraxdurchleuchtung: Herz und Lungen o. B., insbesondere kein Anhalt für spezifischen Prozeß.

Magen und Duodenum röntgenologisch o. B. Kein Anhalt für Tumor.

Intravenöse Cholecystographie vor und nach Eigelb: Positives Cholecystogramm. Gut funktionierende Gallenblase. Kein Anhalt für Konkremente. Als Nebenbefund: Spondylarthrotische Zackenbildung an mehreren Lendenwirbelkörpern.

Coloneinlauf und Uebersicht: Das Colon ist in seinem ganzen Verlauf gleichmäßig gefüllt, kein Stop oder Hindernis. Vollständige Darstellung des Coecums, überall freie Beweglichkeit, nirgends Konturveränderungen bzw. Füllungsdefekte, die auf einen Tumor schließen lassen.

Magensaftuntersuchung ergibt Achylie.

Duodenalsonde zeigt positiven Oelreflex.

Diastasewerte im Urin schwanken zwischen 8 und 16 E.

Occultes Blut im Stuhl bei mehrfacher Untersuchung negativ.

Diagnose: Morbus Addison.

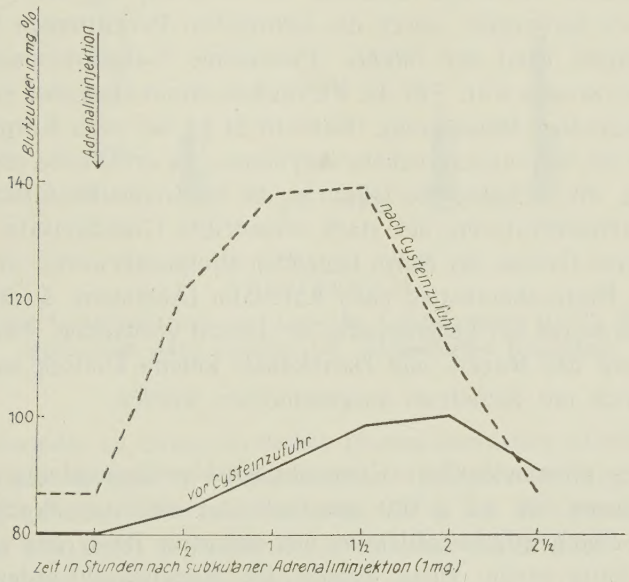

Abbildung 3.

Wirkung subcutaner Adrenalin-Injektion (1 mg) auf den Ablauf der Blutzuckerkurve beim Morbus Addison vor und nach Cysteinbehandlung.

Verlauf und Therapie:

30. 11. 1933. Beginn der Cysteinbehandlung (2 mal täglich 0,1 g i. m.

19. 12. 1933. Das Befinden des Patienten hat sich wesentlich gebessert. Die

Appetitlosigkeit ist zurückgegangen. Der Grundumsatz beträgt —8%, die Senkung 3 Stunden 30 Minuten. Das Gewicht ist angestiegen (55 kg). Die hochgradige allgemeine Mattigkeit hat nachgelassen.

30. 12. 1935. Anstieg der Blutdruckwerte (R.R. 125/70 mm Hg). Weitere Gewichtszunahme (57,1 kg). Keine Magenbeschwerden mehr.

12. 1. 1936. Weiterhin ausgezeichnetes Allgemeinbefinden. Blutdruck 130/70 mmHg. Wesentliche Besserung der Anaemie (Hämoglobin 95%. Erythrozyten 4,5 Mill.)

1. 2. 1936. Das Gewicht beträgt 58,5 kg. Der Patient wird heute bei bestem Allgmeinbefinden nach Hause entlassen.

Diese Krankenbeobachtung ließ das charakteristische Bild der Addisonschen Krankheit erkennen, die offenbar, wie aus der Vorgeschichte hervorgeht, durch die zahlreichen *Vergiftungen* (Rauchvergiftungen, Blei) und *Infekte* (Pneumonie, Gelenkrheumatismus) ausgelöst worden war. Für die Richtigkeit dieser Diagnose sprachen die hochgradige Abmagerung (Gewicht 51 kg bei einer Körpergröße von 1.65 m), die ausgesprochene Adynamie, die erhebliche sekundäre Anaemie, die Achylie, die Oligurie, die niedrigen Blutdruckwerte, die Untertemperaturen, der stark erniedrigte Grundumsatz, die an der unteren Grenze der Norm liegenden Blutzuckerwerte, sowie der fehlende Blutzuckeranstieg nach Adrenalin (Abbildung 3). Pigmentierungen waren nur geringgradig im Gesicht vorhanden. Ein maligner Tumor des Magen- und Darmkanals konnte klinisch und röntgenologisch mit Sicherheit ausgeschlossen werden.

Unter intramuskulärer Cysteinhydrochloridbehandlung in täglichen Dosen von 0,2 g trat innerhalb der nächsten Wochen allmählich eine deutliche subjektive und objektive Besserung ein. Der Kranke hatte wieder guten Appetit, die Magenbeschwerden ließen nach, die hochgradige Mattigkeit war verschwunden. Das Körpergewicht nahm um 7,3 kg zu (Abbildung 4). Die Hämoglobinwerte stiegen von 72% auf 93% an (Abbildung 4). Die niedrigen Blutdruck-, Blutzucker- und Temperaturwerte wurden praktisch beseitigt. Die vorher stark herabgesetzten Grundumsatzwerte näherten sich wieder der Norm (Abbildung 4). Nach Adrenalinzufuhr kam

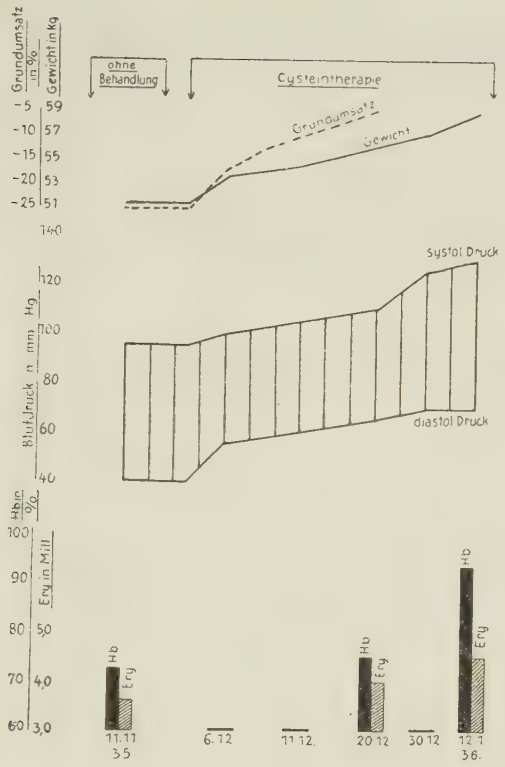

Abbildung 4.

Einfluß der Cysteintherapie auf Gewicht, Grundumsatz (G-U), Blutdruckwerte und rotes Blutbild bei Addisonscher Krankheit.

es jetzt wieder zu einem deutlichen Blutzuckeranstieg (Abbildung 3). Der Kranke konnte in ausgezeichnetem Allgemeinzustand als wesentlich gebessert entlassen werden. Wie die Katamnese ergab, ging es ihm unter ambulanter Cysteinbehandlung auch weiterhin subjektiv und objektiv ausgesprochen gut.

3. Herr K. S. 40 Jahre alt.

Vorgeschichte: Als Kind hatte der Patient Diphtherie und Scharlach. Seit der Kindheit neigt der Patient zu Erkältungskrankheiten (Schnupfen und Halsentzündungen), sonst ist er angeblich immer gesund gewesen.

Jetzige Erkrankung: Seit dem Herbst 1934 fällt dem Kranken eine dauernde Schwäche und Mattigkeit auf. Es trat hochgradige Appetitlosigkit mit entsprechender Gewichtsabnahme auf. Außerdem bemerkte er seit dieser Zeit eine dunkelbraune Verfärbung seiner Haut, insbesondere im Gesicht und an den Händen. Die Lippen nahmen ein bläuliches Aussehen an. Tagsüber traten häufige „Ohnmachtsanfälle" auf: beim Liegen gingen diese Erscheinungen rasch zurück. Der aufgesuchte Arzt stellte eine Nebennierenerkrankung fest und behandelte mit Pancortex. Darauf besserte sich das Allgemeinbefinden, um sich nach Absetzen der Rindenhormonapplikation wieder zu verschlechtern.

Ende Juni 1936 verschlechterte sich der Allgemeinzustand des Kranken jedoch infolge beruflicher Ueberanstrengung derart, daß er sich auf ärztlichen Rat in unsere Klinik aufnehmen ließ.

Befund bei der Aufnahme am 18. 8. 1936: Mittelgroßer Mann mit einem Körpergewicht von 64 kg bei einer Größe von 1,76 m, in schlechtem Ernährungs- und Kräftezustand. Bronzebraune Pigmentierung der Haut. Deutliche Adynamie. Temperatur: 37°.

Kopf: Mit Ausnahme der fleckig braunen Enantheme der Wangenschleimhaut kein krankhafter Befund zu erheben.

Hals: Keine Drüsenschwellungen, keine Struma.

Lungen: Beiderseits sonorer Klopfschall. Grenzen gut verschieblich, Bläschenatmen.

Herz: In normalen Grenzen. Töne rein, Aktion regelmäßig. Puls: 82. R.R.: 88/55 mgHg. EKG.: o. B.

Bauch: Weich. Keinerlei Resistenz fühlbar. Leber und Milz nicht palpabel.

Extremitäten: o. B.

Zentralnervensystem: o. B.

Harnbefund: o. B.
Wa. R.: negativ.

Blutbild: Hämoglobin: 76%. Erythrozyten: 3,79 Mill. Leukozyten: 6300, davon Jugendliche: 3%. Stabkernige: 12%. Segmentkernige: 38%. Lymphozyten: 28%. Monozyten: 19%.

Blutsenkung: 69/110 (nach Westergreen).

Rest-N.: 42,0 mg%.

NaCl.: 558,2 mg%.

Diagnose: Morbus Addison.

Verlauf und Therapie:

Unter intramuskulärer Cysteinbehandlung (2mal 0,1 g) wurde eine deutliche Besserung im Allgemeinbefinden des Patienten beob-

achtet. Die Adynamie ging zurück, die Appetitlosigkeit ließ nach, das Gewicht stieg um 1 kg an, während die Blutdruckwerte sich nicht änderten. Der Patient wurde auf eigenen Wunsch am 29. 8. 36 gebessert nach Haus entlassen.

4. Herr E. M. 34 Jahre alt.

Vorgeschichte: Die Familienanamnese ergibt keine Besonderheiten. Als Kind hatte der Patient die üblichen Kinderkrankheiten. 1918 und 1923 machte er eine schwere Grippe durch. 1925 und 1926 hatte er trockene Rippenfellentzündung. Seit 1925 bemerkte der Patient allmählich zunehmende Bräunung der Haut, dabei fühlte er sich bis 1928 relativ gesund und arbeitsfähig. Seit dem Jahre 1928 erkrankt der Patient regelmäßig im Frühjahr mit fieberhafter Bronchitis, so daß er mehrere Wochen das Bett hüten mußte. Er wurde damals geröntgt, es wurde aber keine Tuberkulose festgestellt. Er wurde immer wegen Bronchitis behandelt. Der Patient fühlt sich aber seit dieser Zeit immer schwächer und schlapper, ist nicht mehr so ausdauernd wie früher und ermüdet leicht bei der Arbeit.

Jetzige Erkrankung: Am 8. Juni 1936 erkrankte der Patient an fieberhafter Bronchitis, die ziemlich therapieresistent war. Hinzu trat eine erhebliche Verschlechterung des Allgemeinzustandes, die sich in allgemeiner Mattigkeit, Hinfälligkeit und starker Gewichtsabnahme äußerte. Der Patient wird daher vom Arzt in die Klinik eingewiesen.

Befund bei der Aufnahme am 1. 7. 1936: Mittelgroßer Patient, in schlechtem Ernährungs- und Kräftezustand mit einem Gewicht von 49 kg bei einer Größe von 1,73 m. Haut und Schleimhäute mäßig gut durchblutet. Starke braune Hautpigmentierungen, besonders im Gesicht und an beiden Händen. Temperatur: 37,2°.

Kopf: Nirgends Druck- und Klopfempfindlichkeit, Mund und Rachenhöhle o. B. Gefäß lückenhaft. Keine Enantheme.

Hals: Keine Drüsen, keine Struma.

Lungen: Symmetrische ausgiebige Atemexkursionen. Sonorer Klopfschall beiderseits. Ueber beiden Oberlappen Giemen und Pfeifen, über den übrigen Abschnitten reines Vesiculäratmen. Sputum auch bei mehrfacher Untersuchung auf Tbc. negativ.

Herz: Grenzen regelrecht. Töne rein. Aktion regelmäßig. Puls 80. R.R.: 105/85 mgHg. EKG.: o. B.

Thoraxfilm: Zwerchfell beweglich. Ueber den Lungen kein gröberer Befund zu erheben. Herz und Aorta o. B.

Bauch: Nirgends Resistnz oder Druckschmerzhaftigkeit. Leber und Milz nicht palpabel.

Extremitäten: o. B.

Zentralnervensystem: o. B.

Harnbefund: o. B.

Wa. R.: negativ.

Blutsenkung: 6/17 (nach Westergreen).

Blutzucker: 86 mg%.

Rest-N. im Serum: 33,6 mg%.

NaCl. im Serum: 533,3 mg%.

Blutbild: Hämoglobin: 95%. Erythrozyten: 4,5 Mill. Leukozyten: 10 300, davon Eosinophile 3%. Jugendliche 1%. Stabkernige: 16%. Segmentkernige: 47%. Lymphozyten: 31%. Monozyten: 2%.

Diagnose: Morbus Addison.

Verlauf und Therapie:

Bei der Aufnahme bestand eine deutliche fieberhafte Bronchitis, die sich auf den Allgemeinzustand ungünstig ausgewirkt hat. Für einen aktiven spezifischen Prozeß der Lungen, an den man auf Grund der Vorgeschichte zuerst denken mußte, hat sich weder klinisch, bakteriologisch noch röntgenologisch ein Anhalt ergeben. Hingegen mußte eine Addisonsche Krankheit angenommen werden, die offenbar durch die zahlreichen Infekte ausgelöst und unterhalten wurde. Für die Richtigkeit dieser Feststellung sprachen die Adynamie, die Appetitlosigkeit, das niedrige Körpergewicht, der niedrige Blutdruck und die bräunliche Pigmentierung.

Wir haben den Patienten mit Cystein (2mal täglich 0,1 g i. m.) behandelt. Das Allgemeinbefinden hat sich unter dieser Therapie wesentlich gebessert; die Muskelschwäche ist zurückgegangen, der Appetit stellte sich wieder ein, das Körpergewicht stieg um 6 kg. Der Patient wurde gebessert und arbeitsfähig entlassen.

5. Herr B. R. 37 Jahre alt.

Vorgeschichte: Vater des Patienten ist an unbekannter Todesursache gestorben. Die Mutter lebt, Frau und drei Kinder sind gesund. Als Kind ist der Kranke immer gesund gewesen. Im Jahre 1918 hatte er eine schwere Grippe. Sonst ist der Patient nie ernstlich krank gewesen. Seit 1934 hat er Magenbeschwerden, die nie geklärt werden konnten. Eine vorgenommene Röntgenuntersuchung ergab angeblich keinen krankhaften Befund.

Jetzige Erkrankung: Seit Anfang 1935 klagt der Patient über Trockenheit im Mund, Schweißausbrüche, braune Verfärbung an Gesicht und an den Händen, allgemeine Mattigkeit und Schwäche. Der Kranke ermüdet sehr leicht; kleine Spaziergänge, die er früher mühelos leistete, strengen ihn sehr an. Er fühlt sich jetzt infolge dieser hochgradigen Schwäche nicht mehr arbeitsfähig. Im letzten Jahr hat der Patient 23 Pfund an Gewicht verloren. Wiederholt habe er Schwindelanfälle gehabt. Der Appetit sei schlecht. Erbrechen und Durchfälle habe er nicht gehabt. Wegen dieser Beschwerden sucht Patient im November 1935 unsere Klinik auf.

Befund bei der Aufnahme am 26. 11. 1935: Patient ist in mäßig gutem Ernährungs- und Kräftezustand. Haut und Schleimhäute gut durch-

blutet. Keine Oedeme. Hautfarbe gleichmäßig dunkel pigmentiert. Temperatur 36,5°.

Kopf: Nirgends Druck- und Klopfempfindlichkeit. Auffallende Trockenheit der Schleimhäute. Zunge trocken und belegt. An der Wangenschleimhaut strichförmig von den Mundwinkeln ausgehend in Höhe der Zahnreihen bräunliche Pigmentanhäufungen. Rachen o. B.

Hals: Keine Drüsen, keine Struma.

Lungen: Untere Grenzen gut verschieblich. Voller Klopfschall. Reines Vesiculäratmen.

Herz: Normale Grenzen. Töne rein, Aktion regelmäßig. Puls 72. R.R.: 107/70 mmHg. EKG.: o. B.

Bauch: Nirgends Resistenz und Druckempfindlichkeit. Leber und Milz nicht palpabel.

Extremitäten: o. B.

Zentralnervensystem: o. B.

Harnbefund: o. B.

Wa. R.: negativ.

Blutbbild: Hämoglobin: 115%. Erythrozyten: 6,3 Mill. Leukozyten: 11 500, davon Eosinophile: 2%. Jugendliche: 2%. Stabkernige: 11%. Segmentkernige: 57%. Lymphozyten: 26%. Monozyten: 2%.

Blutzucker: Schwankend zwischen 75—87 mg%. Grundumsatz: +10%. Negative spezifisch dynamische Eiweißwirkung.

Rest-N.: 196 mg%.

NaCl.: 573,3 mg%.

Säurewerte im Magensaft: 2/8.

Diagnose: Morbus Addison.

Abbildung 5.

Einfluß der Cysteinzufuhr auf das rote Blutbild beim Morbus Addison.

Abbildung 6.

Säurereste im Magensaft nach Ewald-Boasschem Probefrühstück beim Morbus Addison unter dem Einfluß der Cysteinbehandlung.

Verlauf und Therapie:

Es handelt sich um einen Morbus Addison. Hierfür sprachen die Adynamie, die Blutdruckwerte an der unteren Grenze der Norm, die Pigmentation, die Blutzuckerwerte zwischen 75—87 mg%, die Eindickungserscheinungen im Blute und die Untertemperaturen.

Der Patient wurde mit salzsaurem Cystein (2mal täglich 0,1 g i. m.) behandelt. Daraufhin besserte sich das Allgemeinbefinden ganz auffallend. Objektiv wurde die Adynamie wesentlich geringer, die Eindickungserscheinungen gingen zurück (Abbildung 5). Das Gewicht nahm um 5,1 kg zu. Parallel mit der Besserung stiegen die Säurewerte im Magensaft unter der Cysteinbehandlung an (Abbildung 6). Der Kranke wurde am 1. 2. 36 als wesentlich gebessert entlassen.

6. Frau Ch. Z. 40 Jahre alt.

Vorgeschichte: Vater mit 36 Jahren an Tuberkulose, Mutter mit 74 Jahren an Apoplexie gestorben. Ein Bruder ebenfalls an Tuberkulose gestorben, eine Schwester ist gesund. Als Kind hatte die Patientin Masern und Scharlach. 1912 Appendektomie und rechtsseitige Ovarektomie. 1917 Ileus mit Peritonitis. 1921 wegen Menorrhagien operative Entfernung des Uterus. Seit dieser Zeit Systieren der Menses. 1922 linksseitige Rippenfellentzündung mit Lungenspitzenkatarrh, die eine Freiluftliegekur von 9 Wochen in Beelitz erforderlich machte. 1930 Phlegmone der linken Hand. 1935 ausgedehnte Furunkulose.

Jetzige Erkrankung: Im September 1936 bemerkte die Patientin zunehmendes Schwächegefühl mit allmählicher Gewichtsabnahme: die Hautfarbe nahm eine dunkelbraune Tönung an. Wegen der Hautfarbe wird vom Arzt eine Nebennierenerkrankung angenommen. Anfang 1937 tritt im Befinden der Patientin zunehmende Verschlechterung ein, so daß der Verdacht auf Lungentuberkulose auftaucht. Die vorgenommene Röntgenuntersuchung und Aufnahme ergibt keinen Anhalt für aktiven spezifischen Lungenprozeß. Im Juni weitere hochgradige Verschlechterung des Allgemeinzustandes, so daß die Patientin wegen Schwäche und Mattigkeit ihren Haushalt nicht mehr versorgen kann. Gleichzeitig kommt es zu einer Gewichtsabnahme von 10 kg. Die Mattigkeit ist so stark, daß die Patientin in letzter Zeit nicht mehr gehen kann. Patientin gibt an, daß sie Sonnenbäder überhaupt nicht verträgt, es kommt danach zu Erbrechen und starker allgemeiner Verschlechterung ihres Zustandes. Patientin wird am 20. 7. 1937 in die Klinik aufgenommen.

Befund bei der Aufnahme am 20. 7. 1937: Mittelgroße Frau in stark reduziertem Ernährungs- und Kräftezustand mit einem Gewicht von 44,7 kg bei einer Größe von 1,76 m. Hochgradige Adynamie. Starke Pigmentierung der der Sonne ausgesetzten Hautstellen.

Kopf: Keine Druck- oder Schmerzempfindlichkeit. Wangenschleimhaut nicht verändert, Rachen und Tonsillen o. B.

Hals: Keine Drüsenschwellungen, keine Struma.

Lungen: Ueberall voller Klopfschall; reines Vesikuläratmen.

Herz: Grenzen regelrecht. Töne rein. Aktion regelmäßig. Puls 90. R.R.: 95/65 mmHg. EKG.: o. B.

Thoraxfilm: Zwerchfell beiderseits tiefstehend, frei beweglich. In der linken Spitze findet sich neben kleinern linsengroßen Schattenflecken eine scharf abgesetzte walnußgroße Verschattung. Herz schmal, mittelständig, nicht dekonfiguriert. Der Röntgenbefund entspricht einer alten verkalkten Spitzentuberkulose.

Bauch: Weich: Alte reizlose Operationswunde rechts in Höhe des Mac-Burney. Keine Resistenz tastbar. Milz und Leber nicht palpabel.

Extremitäten: o. B.

Zentralnervensystem: o. B.

Harnbefund: o. B.

Wa. R.: negativ.

Blutbild: Hämoglobin: 75%. Erythrozyten: 4,0 Mill. Leukozyten: 7000, davon Basophile: 1% Stabkernige: 3%. Segmentkernige: 30%. Lymphozyten: 65%. Monozyten: 1%.
Blutsenkung: 3 Stunden 55 Minuten (nach Linzenmeyer).
Blutzucker: 96 mg%.
Grundumsatz: —11%.
Rest-N.: 28,0 mg%.
NaC.: 579,1 mg%.
Harnsäure: 1,7 mg%.
Diagnose: Morbus Addison.

Verlauf und Therapie:

Die Diagnose Morbus Addison wird gestützt durch die Vorgeschichte, die Adynamie, die Hautpigmentierung und die Hypotonie. Die sofort eingeleitete Cysteintherapie (2mal täglich 0,1 g i. m.) führte nicht nur zu einer subjektiven Besserung, sondern auch zu einer meßbaren Beeinflussung objektiver Symptome (Gewichtszunahme von 7 kg, Blutdruckerhöhung und einer Steigerung des Grundumsatzes). Die Patientin wurde am 30. 8. 37 gebessert aus der Klinik entlassen.

Fassen wir die Ergebnisse unserer an 6 Addisonkranken durchgeführten klinisch-experimentellen Untersuchungen *zusammen,* so steht fest, daß an der durchaus *günstigen Wirkung der parenteralen Cysteinzufuhr* nicht mehr gezweifelt werden kann. Das salzsaure Cystein wird dabei zweckmäßigerweise in der Dosis 2mal täglich 0,1 g i. m. (intramuskulär) gegeben. Die Injektionen werden gut und reaktionslos vertragen und sind gänzlich unschädlich. Schädigung des Addisonorganismus durch Cysteingaben werden selbst bei monatelanger Verabreichung nicht gesehen. Mit der Klarheit eines physiologischen oder pharmakologischen Experimentes sind also unsere eindrucksvollen klinischen Beobachtungen treffende Beispiele dafür, daß die parenterale Cysteinzufuhr in den oben angegebenen Mengen, wie auch von anderer Seite (Rivoire (9), de Léobardy und Labesse (12), Thaddea (13), Bauer (14)) betont wird, unter Umständen beim Addisonkranken eine durchaus wirksame Therapieform darstellt.

Bereits auf die ersten Cysteineinspritzungen hin stellte sich trotz schwerer vorher bestehender Anorexie großer Appetit ein, der zu erheblicher Nahrungsaufnahme, Gewichtszunahme und erstaunlicher Besserung der Muskelschwäche sowie der übrigen Krankheitssymptome führte. Wie aus den lehrreichen Krankengeschichten

hervorgeht, ist die ausgezeichnete Beeinflussung der Addisonkrankheit durch parenterale Cysteingaben nicht nur an der *Besserung des subjektiven Befindens* erkennbar, sondern kann auch vor allem durch zahlreiche *objektive Funktionsproben* erhärtet werden.

Der *Wirkungsmechanismus des salzsauren Cysteins* bleibt dabei noch ungeklärt. Das Cystein gehört offenbar zu den natürlichen Regulatoren der Redoxpotentiale in der Zelle. Die therapeutische Wirksamkeit des Cysteins ist daher sicherlich in seiner *reduzierenden Wirkung* begründet (Lotze und Thaddea (11)). Die *hormonähnliche Wirkung des salzsauren Cysteins* beruht also offenbar darauf, daß dieser Wirkstoff die aktive Form des Rindenhormons vor einer Inaktivierung durch oxydative bezw. fermentativ bedingte Vorgänge im Körper zu schützen vermag. Nur so ist es verständlich, daß die parenterale Cysteinzufuhr bei Addisonkranken den gleichen Erfolg bringt wie die Behandlung mit dem Inkret der Nebennierenrinde selbst. Wir glauben zwar nicht, daß die spezifische Hormontherapie durch das Cystein völlig verdrängt werden kann, wohl aber, daß das Cystein gelegentlich in krisenfreien Stadien ein wertvolles und billiges *Hilfsmittel in der Behandlung der Nebenniereninsuffizienz* darstellt.

Zusammenfassung.

Es wird über sechs Fälle von Addisonscher Krankheit berichtet, die sämtlich die klassischen Symptome dieser Erkrankung zeigten. In allen Fällen war ein deutlicher Erfolg mit salzsaurem Cystein zu erzielen. Die Besserung war nicht nur subjektiv deutlich, sondern ließ sich vor allem durch zahlreiche objektive, zahlenmäßig meßbare Funktionsproben belegen.

Literaturverzeichnis.

1. G. v. Bergmann: Verhandlung Dtsch. Ges. inn. Med. Wiesbaden 50, 1938.
2. S. Thaddea: Die Nebennierenrinde. Leipzig 1936.
   — Erg. inn. Med. u. Kinderheilkunde, Bd. 54, 1938; hier ausführliche Literatur.
3. T. Reichstein: Angewandte Chemie, 1937, 901.
4. S. Thaddea: Z. Exp. Med. 95, 600, 1935.
   — Kli. Wo. 1935, 295.
5. — und W. Kühn: Kli. Wo. 1937, 1499.
6. — D. M. W. 1936, Nr. 28/29.
7. R. M. Wilder und Mitarbeiter: Arch. of int. Med. 59, 367, 1937.
8. E. H. Rynearson und Mitarbeiter: Z. klin. Med. 134, 11, 1938.
9. R. Rivoire: Presse méd. 1935, 344, 1122.
10. A. Mittasch: Ueber katalytiche Verursachung im biologischen Geschehen. Berlin 1935. Springer.
11. H. Lotze und S. Thaddea: Virch. Arch. 300, 685, 1937.
12. J. de Léobardy und A. Labesse: Presse méd. 1934, 599.
13. S. Thaddea: Verhdlg. Dtsch. Ges. Stoffwechsel- u. Verd.-Krkht. 1936, 225.
14. J. Bauer: Wien. Klin. Wo. 1937, 1270.

Lebenslauf.

Ich, Ursula E. C. Mommsen, geb. Spieß, wurde am 29. August 1909 als Tochter des Reichsbahndirektors Dr. Walter Hartmann Spiess und seiner Ehefrau Hannah Dora geb. Bonte in Köln geboren. Ich besuchte die höhere Töchterschule in Erfurt und Darmstadt und machte am 28. Februar 1929 in Zehlendorf bei Berlin an der Deutschen Oberschule das Abitur. Das medizinische Studium begann ich im Sommersemester 1929 in Frankfurt a. M. Die medizinische Vorprüfung legte ich nach dem Sommersemester 1931 in Berlin ab. Die klinischen Semester verbrachte ich in Berlin, wo ich im April 1935 das Staatsexamen bestand.

Vom 1. Juni 1935 bis 31. Mai 1936 arbeitete ich als Medizinalpraktikantin und anschließend bis zum 30. April 1938 als Volontär-Assistentin an der 2. Medizinischen Klinik der Charite, Direktor Professor Dr. G. von Bergmann. Seit dem 1. Mai 1938 bin ich als freie wissenschaftliche Mitarbeiterin für medizinische Fragen bei der Reichsstelle für den Unterrichtsfilm des Reichs- und Preußischen Ministeriums für Wissenschaft, Erziehung und Volksbildung tätig.

Am 3. Juni 1938 heiratete ich Herrn Konrad Mommsen, Berlin-Charlottenburg.